

5.治療法について – 主な皮膚障害の治療法を説明します

ここまで説明してきたように、がんの薬物療法に伴う皮膚障害によって命が脅かされることはほとんどありません。しかしながら皮膚障害は、見た目の変化や手や足の動きに影響し、患者さんの日常生活の質に大きく関わってきます。また、皮膚障害によって大切な治療が中断されないようにすることが大切です。そのためには早めの対処が必要ですので、がんの薬物療法中に色の変化やかゆみ、痛みなどの異常がある時は医療者に相談し、必要性があれば速やかに専門医（皮膚科）を受診して下さい。

それでは、症状別の治療について概要をのべます。

◆◆◆発疹・紅斑の治療◆◆◆

主にステロイド剤の軟膏の使用や局所の冷却などを行います。悪化させないためにはスキンケアが大切です。

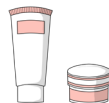

◆◆◆ざ瘡様皮疹の治療◆◆◆

初めは比較的強めのステロイド剤の軟膏を塗って治療し始め、効果が出てきたら弱いステロイド剤にステップダウンします。その後、にきび治療薬（アダパレン）に変更し、予防していきます。症状が強い時は、抗炎症作用のある抗生剤（ミノサイクリン）、抗ヒスタミン作用のあるかゆみ止めを内服併用します。

◆◆◆皮膚乾燥症の治療◆◆◆

保湿剤を塗って皮膚を乾燥させないことが基本です。かゆみが強い場合はステロイド剤の軟膏やかゆみ止めの内服も併用します。自分で搔いて皮膚に傷をつけないようにしましょう。



◆◆◆色素沈着の治療◆◆◆

色素沈着に対する治療は、スキンケアが中心です。日光に当たりすぎると悪化しますので、日焼け対策をしっかりとして下さい。また、皮膚や爪の色の変化をカバーするためには、お化粧をしたりマニキュアを使用したりします。詳細は「一般的なケア」の項目（20～31 ページ）をご覧ください。

はくはん ひふしきそげんしょうしょう

◆◆◆ 白斑・皮膚色素減少症の治療 ◆◆◆

有効な治療法はありません。日常生活の中では、お化粧品や手袋、スカーフなどでカバーする対策がとられます。



かんせん

◆◆◆ 乾癬の治療 ◆◆◆

一般的には、薬物(内服、外用、注射)治療、光線療法などを組み合わせて行います。

◆◆◆ 爪の変化・爪囲炎の治療 ◆◆◆

爪は手や足の動きに深く関係しています。爪の変化や爪囲炎で強い痛みなどが出現すると、物を持つ・立つ・歩行など、手足を使う動作を行うことが困難になります。速やかに主治医と相談し、専門医(皮膚科)を受診しましょう。治療は症状に合わせて薬を使用したり皮膚科的処置をしたりします。もちろん悪化予防も大切で、一般的なケアの「爪のケアについて(29~30 ページ)」を参考に、爪の保清、保湿、保護を行って下さい。

《爪の変化》

一般的には爪のケアを行います。爪が欠けたり剥がれたりしないように、また、変形した爪で皮膚などを傷つけないように気をつけて下さい。

《爪囲炎》

○薬による治療

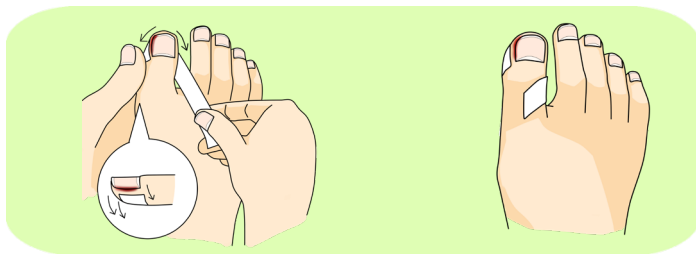
- * 肉芽(にくげ)形成がある場合  強めのステロイド剤(外用)
- * 腫れが強い場合  強めのステロイド剤(外用)+冷却
- * 細菌感染を合併した場合  短期間の抗生剤(内服)

○皮膚科的処置

薬剤の治療だけでは症状が改善されない時に行います。お薬と併用して行う場合もあります。

* スパイラルテープ法

爪の際に肉芽が形成されて、爪がくい込んでいる場合に行います。下図のように爪がくい込んでいる部分を爪に当たらないように、テープで引っ張りながらテープをらせん状に巻きます。使用するテープは伸縮性があるものを使用します。



* つけ爪

アクリル樹脂製のつけ爪をつけてカバーする方法です。肉芽が爪の上までかぶるように増殖した場合に行います。特徴は痛みが速やかに軽減し、靴を履くのも苦にならなくなります。

* 部分抜爪

爪が皮膚に食い込んで痛みがひどい時は、原因となっている爪の部分的な切除を行う場合もあります。

* 凍結療法(とうけつりょうほう)

液体窒素(えきたいちっそ)を用いて、肉芽(にくげ)部分を凍結させて固まらせる方法です。難治性の肉芽(にくげ)に対して行います。

◆◆◆ 治療を行う上での心得 ◆◆◆

- * スキンケアは大切です。治療と併せてスキンケアも継続して下さい。
- * 医療者からセルフケアについて指導を受けていない場合は、自己判断で治療を中止しないで下さい。