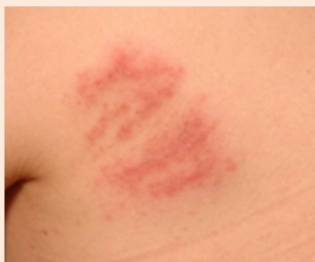

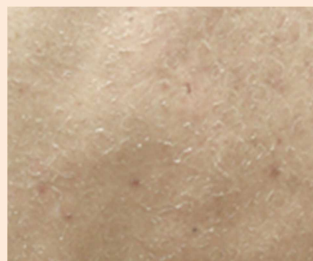4. 主な症状別情報 — 主な皮膚の症状や原因について解説します

薬剤の影響で発症する代表的な皮膚の症状について解説します。同じような症状でも殺細胞性の抗がん剤と分子標的型の抗がん剤では出方や対処法も異なることがあります。また新しい免疫療法薬でも、いろいろな皮膚症状が生じます。

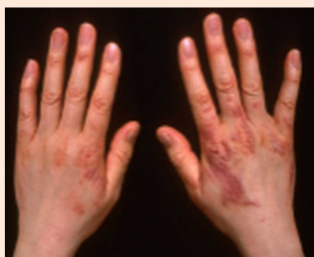主な症状 《殺細胞性の抗がん剤による皮膚障害》



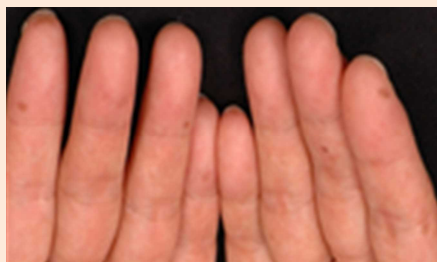
ほっしん・こうはん
〈発疹・紅斑〉



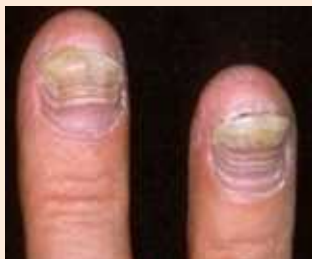〈皮膚の乾燥〉



てあししょうこうぐん
〈手足症候群〉



しきそちんちゃく
〈色素沈着〉



〈爪の変化〉



主な症状の解説 《殺細胞性の抗がん剤》

発疹 (ほっしん) ・紅斑 (こうはん)

症状	皮膚に赤いブツブツができたり、赤い斑点が出現します。ひどくなると、皮膚がむけるびらんが起こったりします。
患者さんの訴え	紅斑; ほてり感・熱感がある 丘疹; ぶつぶつが出た、ざらざらする、など
病態・原因	抗がん剤により分裂が活発な表皮の細胞が影響を受け、角質層が薄くなってしまい、皮脂腺 (ひしせん) や汗腺 (かんせん) の分泌が抑えられることから皮膚の本来の機能であるバリア機能が低下して皮膚炎などが生じるとされています。また、汗などに微量の抗がん剤が排出され、その影響であるとも考えられています。

色素沈着 (しきそちんちやく)

症状	手足や爪、顔が黒ずんだり、黒い斑点状のものが現れたりします。
患者さんの訴え	シミが出ました、こんな色になってしまいました、など
病態・原因	メラニン細胞が刺激を受け、メラニン色素の生産が亢進するためと言われています。

皮膚の乾燥

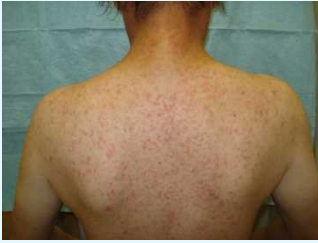症状	皮膚が乾燥してかゆみを伴います。皮膚の表面は粉をふく感じになり、剥がれます。進行すると表皮の弾力性が失われ、皮膚にひび割れや出血を伴います。
患者さんの訴え	カサカサする、痒い、ちくちく痛い、など
病態・原因	抗がん剤により分裂が活発な表皮の細胞が影響を受け、角質層が薄くなってしまい、皮脂腺や汗腺の分泌が抑えられることから乾燥が起こるとされています。

爪の変化	
症状	爪が変色したり変形します。また、爪がもろくなる、白い帯状の横断線が現れることがあります。進行すると爪が剥がれてしまうこともありますし、爪の周囲に炎症を起こしたりもします。
患者さんの訴え	爪が変形（凸凹）、爪が欠ける、爪がもげる（痛い）、ボタンかけが痛い、出血する、手に力が入らない、など
病態・原因	爪を作っている細胞は分裂が盛んです。分裂が活発な細胞に影響する抗がん剤によって爪の成長が障害され、もろくなったりすると考えられています。

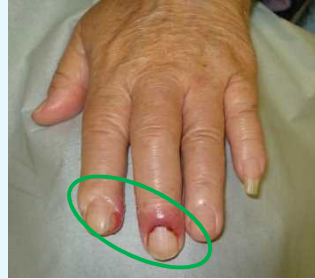手足症候群（てあししょうこうぐん）	
症状	指先や手のひら、足の裏の広範囲に紅斑や色素沈着が起こり、しびれや知覚過敏、ほてり、腫れを生じ、痛みを伴います。進行すると水ぶくれや表皮が剥がれたりして、物をつかんだり、歩行が困難になったりします。
患者さんの訴え	むずむずする、痛痒い、皮膚が突っ張った感じ、ピリピリする、じんじんする、など
病態・原因	物をつかんだり、立ったり歩いたりすることによって、一時的に手のひらや足底に圧迫が加わり、毛細血管が破壊されるとそこから抗がん剤が微量に漏れる現象が生じて起こると考えられています。（ゆっくり起こる）



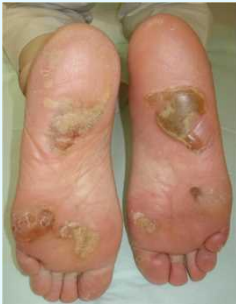主な症状《分子標的型の抗がん剤による皮膚障害》



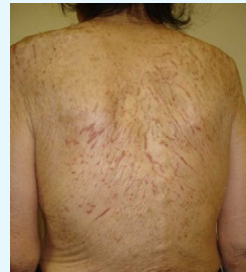そようひしん
〈ざ瘡様皮疹〉



そういへん
〈爪囲炎〉

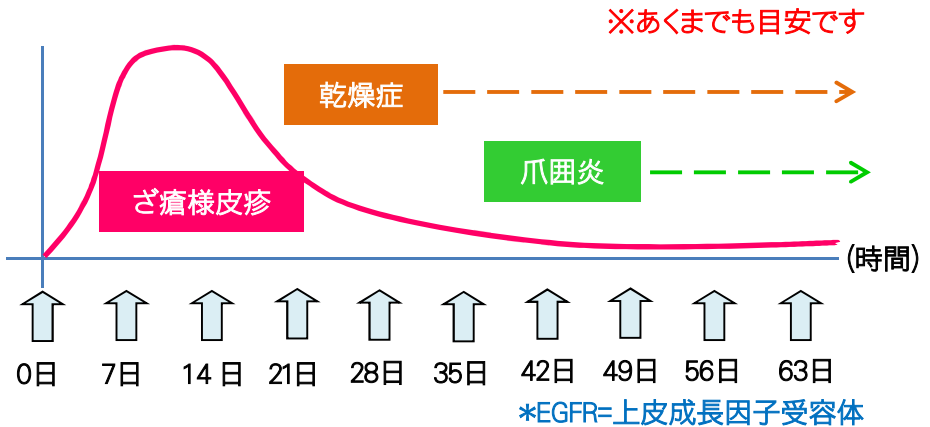


てあししょうこうぐん
〈手足症候群〉



ひぶんそうしょう
〈皮膚乾燥症〉

主な症状の経過《分子標的型の抗がん剤 (EGFR*阻害薬) の場合》



主な症状の解説 《分子標的型の抗がん剤》

ざ瘡様皮疹 (ざそうようひしん)	
症状	にきびの様なできものですが、にきびと異なり必ずしも細菌感染を伴いません。多くは、頭部、顔面、前胸部、下腹部、上背部、腕・脚などに出現します。鼻の孔や頭部など毛が生えている部位では強い痛みを伴うこともあります。
患者さんの訴え	ぶつぶつができてきた、にきびがたくさんできた、など
病態・原因	治療開始後数日で出現、1～2週間でピークになります。毛穴に角質がつまり、症状が引き起こされます。

爪囲炎 (そういえん)	
症状	爪の周囲に炎症が起こり、腫れや痛みがでて、さらに亀裂を生じ、なかなか治らないと肉芽 (にくげ) が形成されます。もろくなった爪の欠損により皮膚を傷つけやすくなります。
患者さんの訴え	ゆび先が痛い、痛くて靴が履けない、ボタンがかけられない字が書けない、携帯のキーが押せない、など
病態・原因	爪の周りに炎症を生じ、紅斑・腫脹、亀裂、肉芽が形成されます。治療開始後1～2ヵ月ごろより出現します。治療抵抗性で長引くことが多いです。



分子標的型の抗がん剤では薬剤の種類によって、異なる皮膚障害が出現します。例えば、ある薬剤ではざ瘡様皮疹が頻繁に見られ、また別の薬剤では手足症候群が特徴的に引き起こされます。

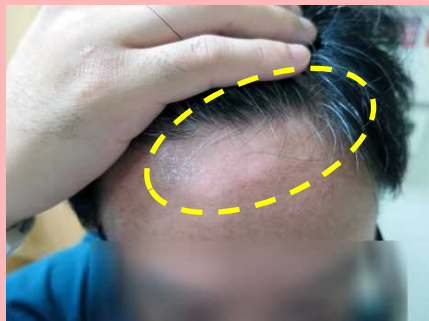
皮膚乾燥症 (ひふかんそうしょう)

症状	皮膚が乾燥してかゆみを伴います。進行すると皮膚が硬く厚くなって、カサつき、手足の先端や踵などがひび割れを起こしやすくなります。
患者さんの訴え	カサカサします、白い粉がふきます、かゆい、ひび割れてきた、痛痒い、など
病態・原因	治療後3～5週間後に角質層の水分保持能力が低下し、著しく乾燥します。

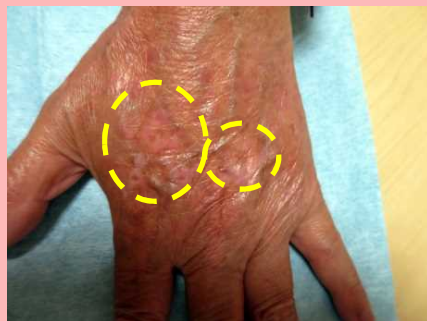手足症候群 (てあししょうこうぐん)

症状	手のひらや足底の部分的な紅斑から始まり、荷重がかかる部位の皮膚が硬くなって腫れたりします。痛みを伴うことが多く、進行すると水ぶくれを形成したりします。(急激に起こる)
患者さんの訴え	むずむずする、痛痒い、皮膚が突っ張った感じ、痛い、歩けない、やけどしたみたいになった、など
病態・原因	角質層が厚い、手のひらや足の裏に起こります。治療開始後2週目頃から出現し、6～9週までに見られます。

主な症状 《免疫治療薬による皮膚障害》



しらが はくはん
 <白髪と白斑>



はくはん ひふしきそげんしょうしょう
 <白斑(皮膚色素減少症)>

主な症状の解説 《免疫治療薬》

白髪/白斑(皮膚色素減少症)

症状	全身のどこにでも出現します。白斑の大きさや形はさまざまです。
患者さんの訴え	色が抜けちゃった、白髪が増えた など
病態・原因	免疫機能により色素を生成するメラニン細胞が攻撃を受けて、メラニンの生成が障害されると考えられています。