

7 薬別の眼の症状と対処法 薬ごとに解説します

抗がん剤治療中に起こる「眼の症状」の病態や対処法は、まだ十分知られていません。そこで、抗がん剤治療中に「眼の症状」がありましたら、がまんしないで、早めに担当医に相談してください。

テガフル・ギメラシル・オテラシルカリウム (ティーエスワン, TS-1)

フルオロウラシル (5-FU, フルオロウラシル)

() 内は商品名

■ 眼に関する副作用

流涙 (涙道障害)

視力低下、眼痛、羞明 (角膜炎、角膜潰瘍、角膜びらん)、結膜炎、など

■ 患者さんの訴え

涙がすごく出る、たびたび目を拭いている、見えにくい、かすむ、など

■ 病態

涙の中に抗がん剤が排出されることが原因とされています。

「流涙」は涙の通り道である「涙道」が狭くなったり、塞がったりすることにより発現します。障害を受ける所は、涙点、涙小管、涙嚢、鼻涙管で、特に涙小管は太さが約 1mm なので、塞がりやすい所であります。これら涙道が狭くなったり塞がったりしてしまうと、涙が正常に鼻に抜けないため、涙が眼からたえずこぼれ落ちるという現象が起こります。

「視力低下」や「眼の痛み」、「羞明」は角膜の炎症やびらん、潰瘍などの角膜の障害により起こります。

※一時的な症状が持続するかなどの詳細なことは解明されていませんが、放置しておくとなら視力低下など重篤になることもありますので、早めに医師に相談する事が大切です。

■ 発症までの期間

数週間から数カ月との報告があり、一概には言えません。かなり個人差があるようです。

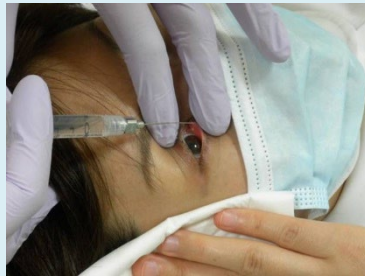■眼科領域での対処法

●涙道障害

軽症の場合は、抗がん剤を洗い流す目的で、防腐剤無添加の点眼薬（ソフトサンティア、ロートソフトワン点眼薬など）を用います（1日6回、1回につき、2～3滴使用。**水道水は使用しないでください**）。

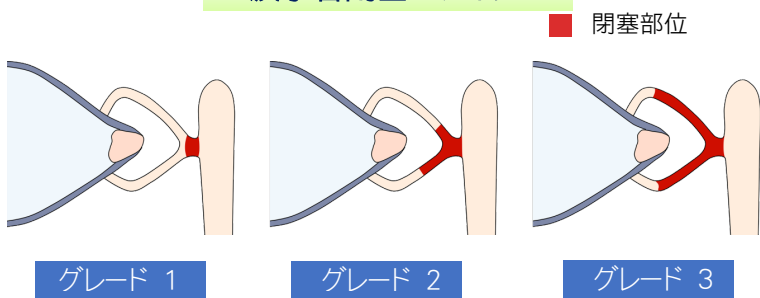
次に涙道通水処置をします。病状が進行していれば、涙道内視鏡を使って涙管チューブ（シリコン、ポリウレタン製）を挿入します。これは、抗がん剤治療終了後まで留置しておき、治療の約 2～3 カ月後に抜きます。

＜涙通水検査（1分程度）＞




点眼麻酔の後、生理食塩水を涙点から流して、涙道の状態を診断します（外来で行います）。

＜涙小管閉塞のタイプ＞



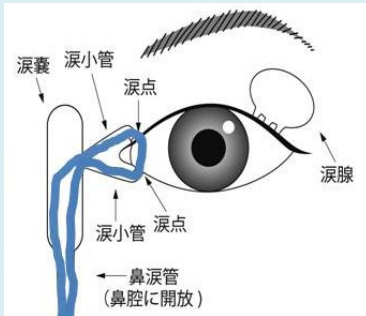
涙小管閉塞部位がチューブ挿入可能か否かのポイントとなります。グレード 3 では、涙小管チューブは挿入できません。

《涙管チューブの挿入》

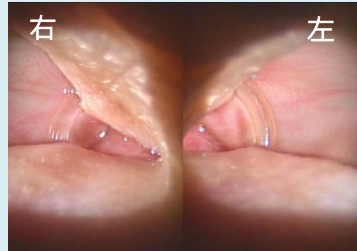

涙管チューブ

<挿入後>



涙管チューブの挿入の実際
(模式図)



挿入された涙管チューブ
意図的に開眼した時の写真です。
通常は、他人に気が付かれること
もなく、日常生活にもほとんど支
障はありません。

●角膜障害

現在、有効な点眼薬はありません。重症化した場合は、抗がん剤を休業するのが原則です。その際は担当医との相談になります。

＜角膜と点眼薬＞

抗がん剤の副作用で起こる角膜障害に対しては、ヒアルロン酸の点眼薬の使用は勧められません。ヒアルロン酸は、その粘稠性により、抗がん剤含有の涙液をうっ滞させ、さらに障害を悪化させる可能性があります。

また、防腐剤は角膜の傷を悪化させるので、涙道障害の予防の点眼薬には勧められません。ただし、点眼をしていれば、涙道障害を完全に予防できるわけではありませんので、点眼を使用していて何か異常があれば、早めに担当医に相談しましょう。



パクリタキセル (タキソール、パクリタキセル)

ドセタキセル (タキソテール、ワンタキソテール、ドセタキセル) () 内は商品名

■ 眼に関する副作用

黄斑浮腫、結膜炎、かすみ目、流涙増加、眼乾燥、角膜炎、など
(パクリタキセル)

視力異常、羞明、流涙、結膜炎、など (ドセタキセル)

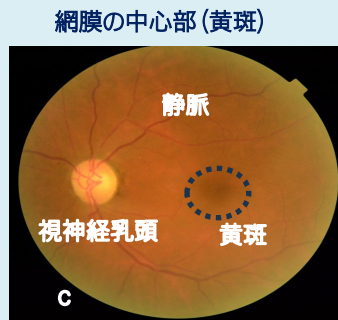
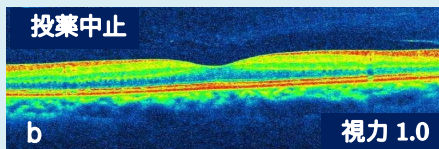
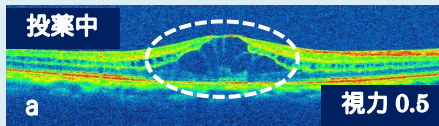
■ 患者さんの訴え

見えにくい、視野の中心部がぼんやりかすむ感じ、涙が止まらない

■ 病態

黄斑浮腫は黄斑の網膜に血管から水分が漏れ出してくるために浮腫が生じます。

<パクリタキセルによる黄斑浮腫>



a) 網膜内に水分が溜まっている状態。網膜光干涉断層様

b) 投薬中止 1 カ月後、黄斑浮腫は改善 c) 眼底写真

涙道障害はテガフル・ギメラシル・オテラシルカリウム (ティーエスワン)、フルオロウラシル (5-FU) のページ (21~23 ページ) をご参照ください。

■ 発症までの期間

不明

■ 眼科領域での対処法

涙道障害に関しては涙道通水処置や涙管チューブの留置処置を行います (22~23 ページ参照)。

上記の症状が出現した場合は、休薬の処置が取られることがありますが、抗がん剤の治療計画もありますので、担当医とよく相談してください。

パクリタキセル:アルブミン懸濁型(アブラキサン)

()内は商品名

■ 眼に関する副作用

視力異常、眼痛、眼乾燥、角膜炎、結膜炎、流涙、黄斑浮腫

■ 患者さんの訴え

見えにくい、眼が痛い、涙がとまらない、など

■ 病態

不明

■ 発症までの期間

不明

■ 眼科領域での対処法

角膜炎、黄斑浮腫などによる視力低下では休薬の処置が取られることがあります。抗がん剤の治療計画もありますので、担当医とよく相談してください。

涙道障害に関しては涙道通水処置や涙管チューブの留置処置を行います(22～23 ページ参照)。

シタラビン(キロサイド)

()内は商品名

■ 眼に関する副作用

結膜炎、眼痛、羞明、など

■ 患者さんの訴え

眼が痛い、眼が赤い、など

■ 病態

血中から涙液中に移行したシタラビンにより起こるとされています。結膜に炎症が起こると「結膜炎」が発症します(特に抗がん剤を大量に使う治療で出現する傾向があります)。

■ 発症までの期間

不明

■ 眼科領域での対処法

ステロイドの点眼薬を用います。医療者から説明された点眼方法を守ってください。

■ 眼に関する副作用

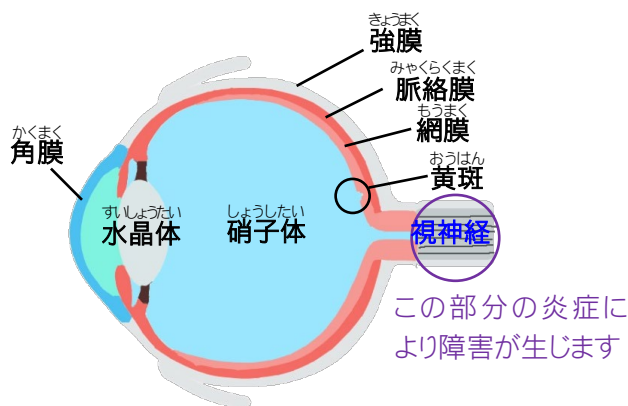
視覚障害(球後視神経炎(きゅうごしんけいえん):視力低下や視野障害などを起こします。)

■ 患者さんの訴え

見えにくい、かすむ、中心がぼやける、など

■ 病態

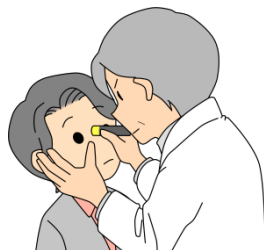眼球より後方の視神経に炎症が生じることにより起こります。

**■ 発症までの期間**

不明

■ 眼科領域での対処法

休薬の処置が取られることがあります。抗がん剤の治療計画もありますので、担当医とよく相談してください。

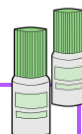


＜加齢性黄斑症、中心性網膜症とステロイド薬＞

抗がん剤治療前に、加齢性黄斑症や中心性網膜症のある方は、担当医にお伝えください。抗がん剤以外でも、抗がん剤治療計画にあるステロイド（副腎皮質ホルモン）薬の使用で、眼の症状の病状が悪化することがあります。



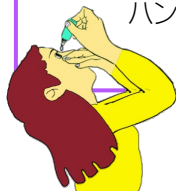＜点眼薬の上手なさし方＞



医療者から説明された点眼方法（時間、量、両眼か片眼か、など）を守ってください。

点眼薬の容器の先端を顔の皮膚やまつ毛につけないように注意しましょう。

- ①手を石鹸と流水で丁寧に洗います。
- ②上を向いて、下まぶたを引きます。
- ③引いた下まぶたに、指示されている量をさします（多くの場合は1滴です）。
- ④点眼後はまばたきをしないで、まぶたを閉じ、1分間ほど目頭を軽く押さえます。
- ⑤あふれた液は「目の周り専用清浄綿」か、布繊維がでない清潔なハンカチ（ガーゼなどは避けましょう）でやさしく拭きとります。

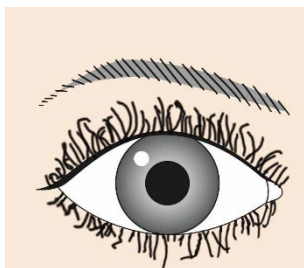


ゲフィチニブ (イレッサ、ゲフィチニブ)
エルロチニブ (タルセバ、エルロチニブ)
セツキシマブ (アービタックス)

() 内は商品名

■ 眼に関する副作用

まつ毛が長くなったり(長生化)、本来の向きに生えず、不揃いな状態になったり(睫毛乱生)、カールしたりします。このことにより、まつ毛が眼の表面(角膜)を刺激し、異物感や痛み、炎症などをひき起こします。



しょうもうらんせい
<睫毛乱生(イメージ)>

■ 患者さんの訴え

痛い、ゴロゴロする、など

■ 病態

不明

■ 発症までの期間


不明

■ 眼科領域での対処法

まつ毛が均一に長くなる場合は、まつ毛の定期的なカットを行います。

まつ毛がカールした場合は定期的に抜去します。

なお、まつ毛がなくなると目にゴミやホコリが入りやすくなります。そのような時は、メガネやサングラスをかけると良いでしょう。



クリゾチニブ(ザーコリ)

() 内は商品名

■ 眼に関する副作用

視力低下、羞明(異常にまぶしく感じる)、光視症、かすみ目、複視、など

■ 患者さんの訴え

ものが二重に見える、かすむ、一部が欠けて見える、眼がチカチカする

■ 病態

不明

■ 発症までの期間

不明

■ 眼科領域での対処法

経過観察をしていきます。

アフアチニブ(ジオトリフ)

() 内は商品名

■ 眼に関する副作用

結膜炎、かすみ目、眼乾燥、角膜炎、眼瞼炎、など

■ 患者さんの訴え

眼が痛い、眼が赤い、眼がかすむ、など

■ 病態

不明

■ 発症までの期間

2～3週間頃から発症しますが、個人差があります。

■ 眼科領域での対処法

抗がん剤の減量や休薬の処置が取られることがあります。抗がん剤の治療計画もありますので、担当医とよく相談してください。

ベムラフェニブ(ゼルボラフ)

()内は商品名

■ 眼に関する副作用

ぶどう膜炎、網膜静脈閉塞、流涙増加、眼乾燥、結膜炎、など
(かすみ目、飛蚊症、羞明、眼の痛み、視力低下、視野障害、など)

■ 患者さんの訴え

眼がかすむ、眼が痛い、眼がチカチカする、急激に見えにくくなった、
ものが歪んで見える、など

■ 病態

不明

■ 発症までの期間

2～3カ月頃から発症しますが、個人差があります。

■ 眼科領域での対処法

抗がん剤の減量や休薬の処置が取られることがあります。抗がん剤の
治療計画もありますので、担当医とよく相談してください。

ダブラフェニブ(タフィンラー)

()内は商品名

■ 眼に関する副作用

かすみ目、ぶどう膜炎、網膜剥離、など
(飛蚊症、羞明、眼の痛み、視力低下、視野障害、など)

■ 患者さんの訴え

眼がかすむ、眼が痛い、まぶしい、急激に見えにくくなった、など

■ 病態

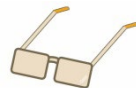不明

■ 発症までの期間

不明

■ 眼科領域での対処法

抗がん剤の減量や休薬の処置が取られることがあります。抗がん剤の
治療計画もありますので、担当医とよく相談してください。



■ 眼に関する副作用

かすみ目、ぶどう膜炎、網膜静脈閉塞、網膜剥離、など
(飛蚊症、羞明、眼の痛み、視力低下、視野障害、など)

■ 患者さんの訴え

眼がかすむ、眼が痛い、まぶしい、急激に見えにくくなった、など

■ 病態


不明

■ 発症までの期間

不明

■ 眼科領域での対処法

抗がん剤の減量や休薬の処置が取られることがあります。抗がん剤の
治療計画もありますので、担当医とよく相談してください。



■ 眼に関する副作用

視力異常、角膜の変化、白内障、網膜症、など

■ 患者さんの訴え

ものが見えにくい、かすむ、など

■ 病態

網膜の血管の炎症などの血管障害とされています。

「視力異常」は網膜の黄斑部（網膜の中心部）に異常が生じると起こりません。

■ 発症までの期間

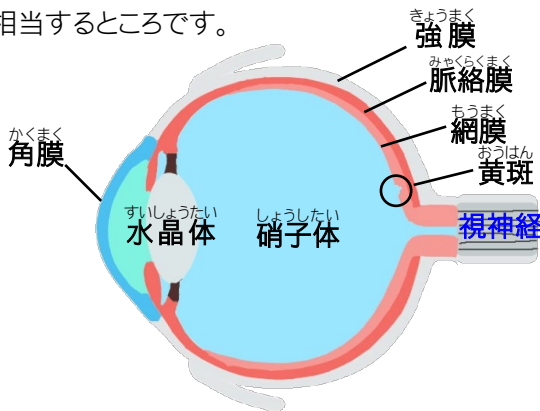
個人差があり、一概には言えません。

■ 眼科領域での対処法

有効な治療法は確立されていません。休薬の処置が取られることがありますが、抗がん剤の治療計画もありますので、担当医とよく相談してください。

＜網膜とは？＞

もうまく
網膜は眼の内側の壁を覆う薄い膜で、その働きはカメラで例えますと、フィルムに相当するところです。



ニボルマブ (オプジーボ)

() 内は商品名

■ 眼に関する副作用

ぶどう膜炎、眼乾燥、流涙増加、かすみ目、複視、角膜障害、など

■ 患者さんの訴え

眼がかすむ、まぶしい、虫が飛んでいるように見える、など

■ 病態

不明

■ 発症までの期間

不明

■ 眼科領域での対処法

抗がん剤の減量や休薬の処置が取られることがあります。抗がん剤の治療計画もありますので、担当医とよく相談してください。

イピリムマブ (ヤーボイ)

() 内は商品名

■ 眼に関する副作用

ぶどう膜炎、かすみ目、視力低下、結膜炎、など

■ 患者さんの訴え

眼がかすむ、眼が痛い、まぶしい、虫が飛んでいるように見える、など

■ 病態

不明

■ 発症までの期間

不明

■ 眼科領域での対処法

抗がん剤の減量や休薬の処置が取られることがあります。抗がん剤の治療計画もありますので、担当医とよく相談してください。

■ 眼に関する副作用

ぶどう膜炎、流涙増加、眼乾燥、かすみ目、など

■ 患者さんの訴え

眼がかすむ、まぶしい、虫が飛んでいるように見える、など

■ 病態

不明

■ 発症までの期間

不明

■ 眼科領域での対処法

抗がん剤の減量や休薬の処置が取られることがあります。抗がん剤の治療計画もありますので、担当医とよく相談してください。

