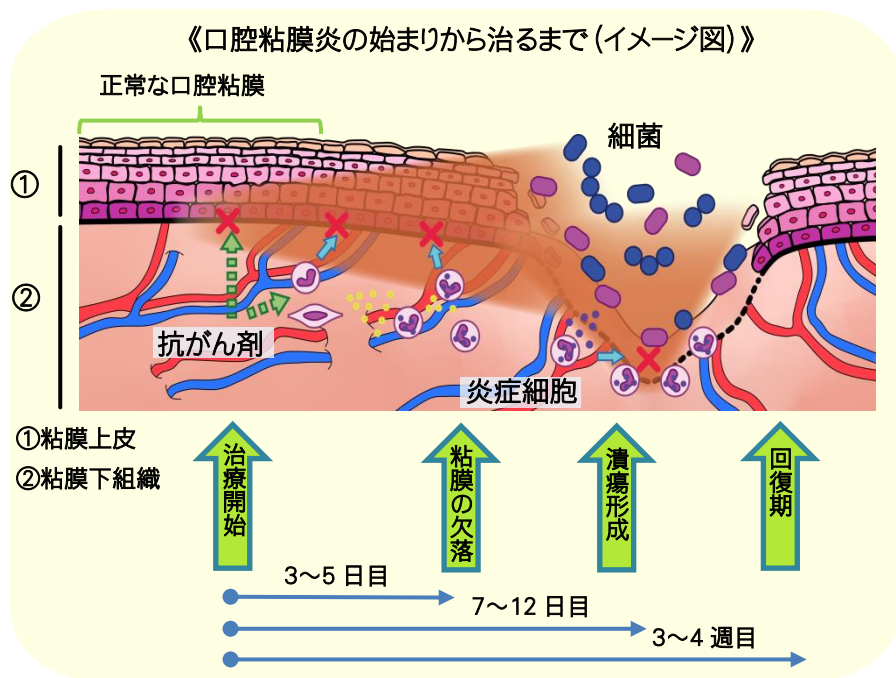


5. 症状の出現と経過・口腔粘膜炎を中心にお伝えします

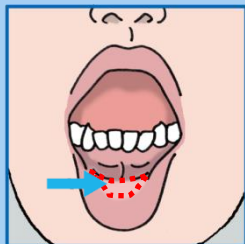
がんの薬物療法で起こる口腔粘膜炎の症状は、使用される薬の種類や投与の方法や量、その時の患者さん自身の身体の状態によって異なります。ここでは、一般的な殺細胞性の抗がん剤による口腔粘膜炎の経過を説明します。



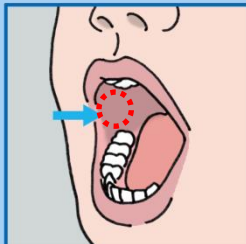
治療開始 1日目	口の中に何も変化はありません。
3~5日目	口の粘膜が腫れぼったくなり、表面がつるつる光った感じになります。
7~12日目	粘膜の表面が赤くなり、その粘膜の一部がはがれ、潰瘍(かいよう)を作ります。
3~4週目	粘膜は再生してもとの粘膜の状態に戻ります。

<口腔粘膜炎が出やすい場所>

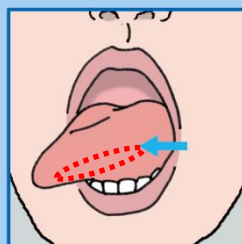
殺細胞性の抗がん剤による口腔粘膜炎には、起こりやすい場所が3つあります。下の図にあるように、「唇の裏側」、「両方のほほの粘膜」、「舌の周囲（側面の粘膜）」によく起こります。ご自分で口の中を観察する際には、この3点は必ず確認するようにして下さい（次ページ参照）。



唇の裏側



ほほの粘膜



舌の周囲（側面）
の粘膜

口の中に異常を感じたら、担当医や看護師、
歯科医師、薬剤師に相談しましょう。

