



学びの広場シリーズ からだ編 4

抗がん剤治療と 眼の症状




静岡県立静岡がんセンター

はじめに

一般的に「抗がん剤治療の副作用」と言いますと、「抵抗力が弱くなる」、「食べられなくなる」、「吐いてしまう」、「毛が抜ける」などが知られていますが、眼の副作用の影響に関してはあまり注目されていませんでした。患者さんも、「見え方が悪くなった」、「涙が止まらない」などの症状があっても、「年のせい」と思い見過ごしていたのではないかと思います。眼の副作用は「命に関わる」ことはほとんどありませんが、日常生活には大きく影響します。また、抗がん剤の副作用と気が付かずに放置しておく、抗がん剤を減量あるいは中止しても眼の機能が回復できないケースも最近報告されています。

抗がん剤の眼への影響は全ての抗がん剤で出現するわけではありません。また、眼への副作用が出やすい抗がん剤治療を受けていても、全ての患者さんに出現するわけではありません。ここでは、眼の副作用を生じる可能性の高い抗がん剤とその症状について記載しました。もし、抗がん剤の治療中に眼の異常を感じたら放置せずに、まずは担当医に相談して下さい。



もくじ

【抗がん剤の眼への影響について】

…1 ページ

まず、あなたに伝えたいこと

【患者さんの声】

…2 ページ

「がん体験者の悩みや負担等に関する実態調査」より

【一般的なケア】

…3～4 ページ

あなたにできること

【主な眼の病気・症状】

…5～10ページ

薬の影響で起こる眼の病気や症状を解説します

【原因と頻度】

…11ページ

今わかっていることをお伝えします

【眼の副作用を生じやすい抗がん剤について】 …12～17ページ

一覧表を示します

【薬別の眼の症状と対処法】

…18～33ページ

薬ごとに解説します

*テガフル・ギメラシル・オテラシルカリウム (ティーエスワン, TS-1)	18
フルオロウラシル (5-FU)	
*シタラビン (キロサイド、シタラビン、スタラシド)	21
*タモキシフェン (ノルバデックス、タモキシフェン)	21
*パクリタキセル (タキソール、パクリタキセル)、	23
ドセタキセル (タキソテール、ワンタキソテール、ドセタキセル)	
*パクリタキセル:アルブミン懸濁型(アブラキサ)	25
*シスプラチン (シスプラチン、ランダ)	26
*ゲフィチニブ (イレッサ、ゲフェチニブ)、エルロチニブ (タルセバ)、	28
セツキシマブ (アービタックス)	
*クリゾチニブ (ザーコリ) *アフアチニブ (ジオトリフ)	29
*ベムラフェニブ (ゼルボラフ) *ダブラフェニブ (タフィンラー)	30
*トラメチニブ (メキニスト)	31
*ニボルマブ (オプジーボ) *イピリムマブ (ヤーボイ)	32
*ペムブロリズマブ (キイトルーダ)	33

【抗がん剤治療や副作用対策に関する冊子のご案内】

…34ページ

【処方別がん薬物療法説明書 (患者さん向け)のご案内】

…35ページ

【参考資料】

…36～37ページ

《抗がん剤の眼への影響について》 まず、あなたに伝えたいこと

抗がん剤の眼への影響は、近年になりようやく医療者に認識されるようになってきました。さらに新しい薬も治療の場に登場してきたために、新たな眼の症状も報告されてきています。しかしながら、「吐き気」や「脱毛」など、従来から良く認識されている副作用に比べますと、医療者の認識はまだ十分とは言い切れない状況にあります。そのため、「見えにくくなった」、「涙が止まらない」などの症状があっても、適切に処置されていない場合がまだあります。また、患者さんも一般的な「老化現象」だと思ってがまんしていることも多いようです。

“何よりも早期の処置が大切です”

抗がん剤の眼の副作用は、患者さん自身の努力だけでは対処できません。また、抗がん剤の治療中に眼の症状があっても、抗がん剤の影響ではない場合があります。さらに必ずしも出現するとは限りませんので、あまり神経質になる必要はありませんが、何が原因かをはっきりさせ、適切な処置を受けるためにも、抗がん剤治療中に眼の異常を感じたら担当医に相談し、必要性があれば専門医(眼科医)を受診しましょう。また、その際は使用している抗がん剤の名前を必ず伝えるようにして下さい。



《患者さんの声》 「がん体験者の悩みや負担等に関する実態調査」より

抗がん剤治療中に眼の症状を経験された患者さんから下記のような声が聞かれました。治療中に眼の症状などで悩みを抱えながら、がんと向き合った方々がいらっしゃいます。




抗がん剤の副作用で、足の裏のしびれ、巻き爪、皮膚の柔らかい部分の亀裂、発疹、皮膚乾燥、眼瞼炎などがあり悩んだ。

眼瞼炎その他の症状が長期間継続しており悩んでいる。

粘膜系がボロボロで食事がとりづらい。目を開けているのが辛い。両眼とも白内障になってしまった。体全体が硬く(萎縮)なって、動きが悪くなっている。

手足がしびれ、太陽がまぶしく痛みで目を開けられない状態が続いている。

がんの治療の影響で抱えてしまった悩みは、一人ではなかなか解決方法が見つからない場合もあります。一人で悩まないで医療者に相談して下さい。相談場所がわからない場合は、地域のがん診療連携拠点病院の相談支援センターに相談しても良いでしょう。

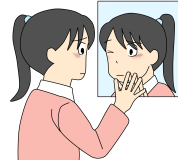


《一般的なケア》 あなたにできること

眼のケアに関する基本的なことをお伝えします。

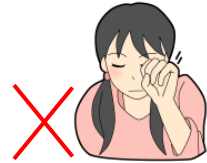状態を確認しましょう

状態を知ることは大切です。
眼に違和感や痛みを感じたら、
鏡に映してみても、状態を確認してみましょう。



手などで擦らないようにしましょう

眼の症状がある時は気になり、つい手などで触ったり
擦ったりしてしまいますが、刺激になったり、
感染症を起こしたりするので止めましょう。



清潔を意識しましょう—手やハンカチは清潔に

点眼や涙を拭くなど、手やハンカチで眼に触れる時は
手を石鹸と流水で丁寧に洗いましょう。



ハンカチも清潔なものを使用して下さい。
清潔に使用するために、湿ってきたら交換しましょう。なお、ハンカチを使用する際は、ハンカチの角や布繊維で眼を傷つけないように気をつけましょう(ガーゼなど繊維が立ちやすいものは避けましょう)。

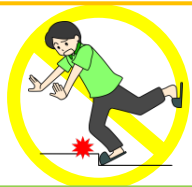お化粧品について

症状がある時は、刺激になりますので、眼のメイクは控えて下さい。またファンデーションも眼に入らないように気をつけて下さい。



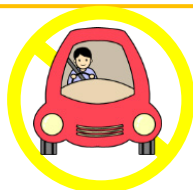転倒などに気をつけましょう

症状がある時には、段差や障害物など、周りの環境に注意が行き届かない場合があります。転倒などに気をつけ、怪我をしないようにしましょう。



車の運転について

眼の症状がある時には、見えにくかったり、運転に集中できない場合もあります。無理はしないようにしましょう。

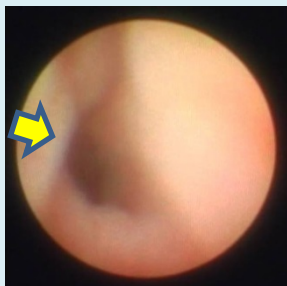


《主な眼の病気・症状》 薬の影響で起こる眼の病気や症状を解説します

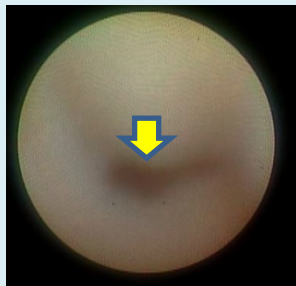
涙道障害(るいどうしょうがい)・流涙(りゅうるい)

涙道障害は涙の通り道である「涙道」が狭くなったり、塞がったりすることを言います。また、涙で眼の表面がこじんだり、涙がこぼれ落ちる症状(進行例)を「流涙」と言います。

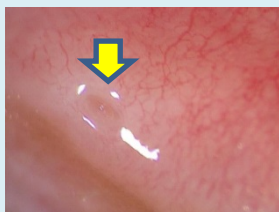
(a)



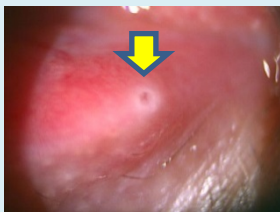
(b)



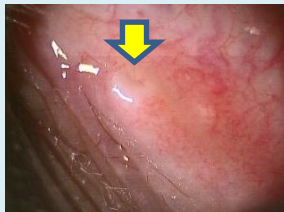(a)抗がん剤の影響で、涙嚢から鼻涙管にかけての内腔粘膜が腫れている。本来、涙道は円形であるが、変形している。(b)抗がん剤ティーエスワンによる涙小管狭窄(ティーエスワンの涙道障害の60%を占める)。どちらも涙道内視鏡による所見。



正常な左下涙点

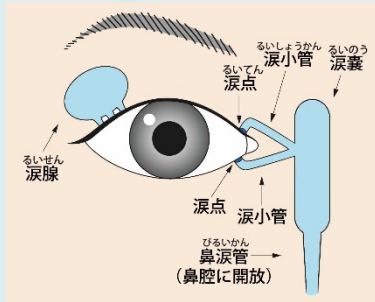


閉塞しかかっている
右下涙点



完全に閉塞した
左下涙点

＜私たちの涙のながれ＞



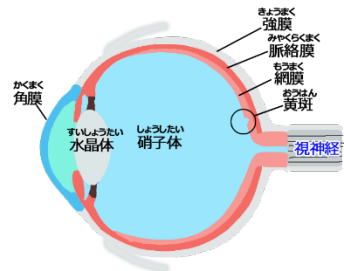
涙は涙腺で産生され、目の表面を通り、涙点から涙小管、涙嚢、鼻涙管を経て鼻に流れています。

眼乾燥 (ドライアイ)

涙の分泌量が減るなどにより、目の表面が乾燥する状態で角膜に傷がつくことがあります。眼が乾く感じや、ゴロゴロする、痛み、充血、流涙などの症状があります。

白内障

水晶体は、外からの光を屈折させて、網膜に像を結んだり、ピントを合わせるなどの役割をして、本来は透明な臓器です。この水晶体が濁り、光が通りにくくなる状態が「白内障」です。視力低下や目のかすみ、まぶしく感じたりする症状があります。



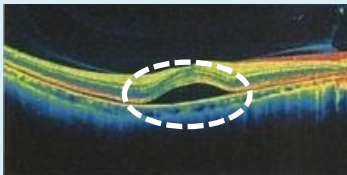
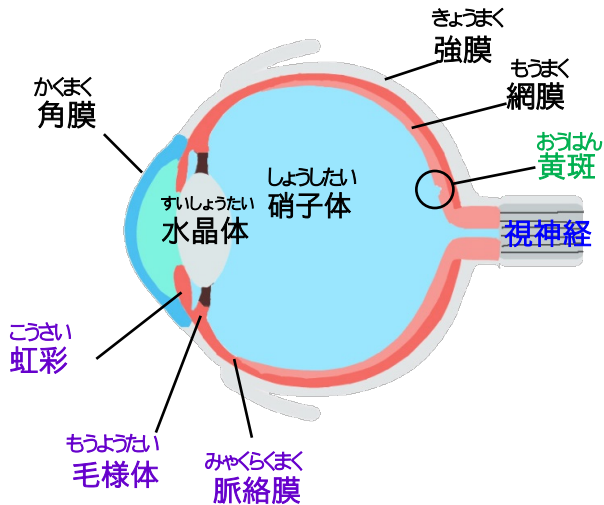
球後視神経炎 (きゅうごしんけいえん)

視神経はその発生部位により分類されます。球後視神経炎は、眼球より後ろの視神経の炎症で、視力低下や視野障害などを起こします。

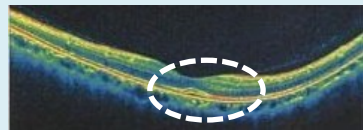
ぶどう膜炎・黄斑浮腫(おうはんふしゅ)

ぶどう膜は虹彩(こうさい)、毛様体(もうようたい)、脈絡膜(みやくらくまく)の3つの部分から構成されている組織です(下図参照)。色素と血管に富んでいるので、眼内に栄養と酸素を供給したり、瞳孔以外から光が眼内に入るのを防ぐ働きをしています。「ぶどう膜炎」とは、このぶどう膜の一部もしくは全体に炎症が生じた状態のことです。症状は、羞明、かすみ目、視力低下、眼の痛み、飛蚊症などです。

黄斑は網膜の中心部分です。重要な視細胞が集中していて、形や大きさ、色などを識別する役割があります。「黄斑浮腫」は黄斑部の網膜内に水が溜まり腫れた状態を言います。症状は視力低下やかすみ目、小視症(10ページ参照)などです。



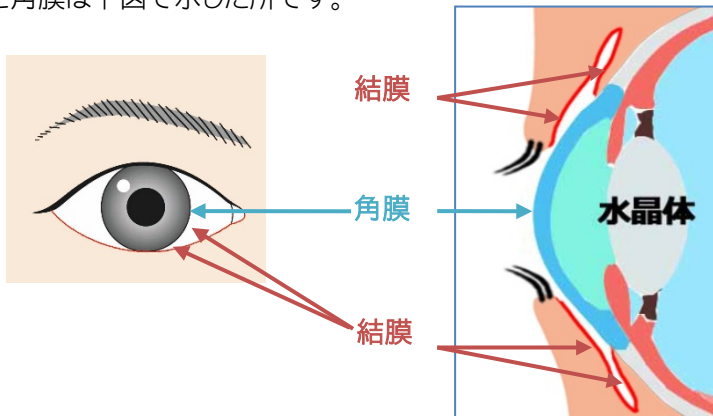
分子標的薬による黄斑部漿液性剥離



分子標的薬中止により改善

結膜炎 (けつまくえん) ・角膜障害 (かくまくしょうがい)

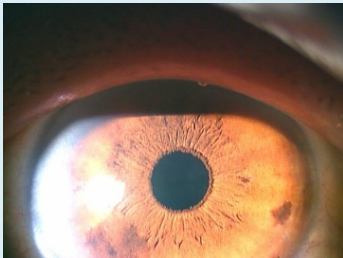結膜と角膜は下図で示した所です。



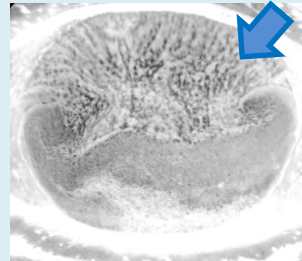
「結膜炎」「角膜障害」とは、それぞれの所で障害が起きた状態を言います。

《正常な角膜と角膜障害の状態》

＜正常な角膜＞



＜障害を受けた角膜＞



(*) 角膜上皮障害 (上方に特に強い障害が認められる)

「結膜炎」の症状は、眼が赤くなったり、目ヤニが出たり、流涙、異物感などです。「角膜障害」は、眼の痛み、異物感、視力低下などが起こりますが、病態 (角膜の障害度) で異なります。

角膜びらん、角膜潰瘍

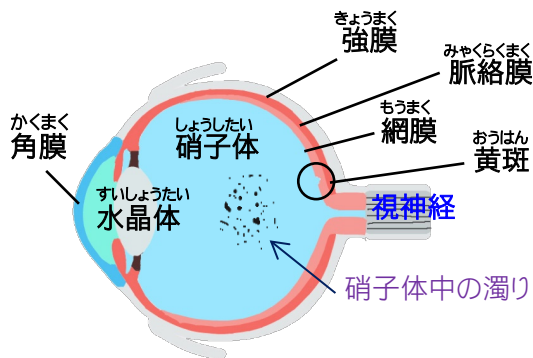
「角膜びらん」は角膜の一番上の表面がただれる状態を言います。

「角膜潰瘍」は角膜に感染が起きて角膜の真ん中が細菌により侵食される状態を言います。目の痛み、充血、まぶしさ、視力低下などの症状がみられます。

飛蚊症(ひぶんしょう)

小さな糸くずや蚊のようなもの、あるいはフワフワと浮遊物が飛んでいるように見える現象で、眼を動かすと一緒に動く特徴があります。

硝子体に何らかの原因で濁りが生じて起こります。



網膜静脈閉塞(もうまくじょうみやくへいそく)

網膜静脈は網膜に分布する血管です。この静脈が何らかの原因で閉塞した状態を「網膜静脈閉塞」と言い、網膜が出血を起こします。症状は、視力低下や視野障害、変視症などです。

視力低下

物がみえにくくなる症状です。

羞明(しゅうめい)

「まぶしい」ことを羞明と呼びます。ここでは、異常にまぶしく感じる状態のことを言います。

変視症(へんししょう)

物が歪んで見える症状です。

小視症(しょうししょう)

物が小さく見える症状です。

複視(ふくし)

物が二重に見える症状です。

かすみ目(霧視)

かすみがかかったように見える症状です。

光視症(こうししょう)

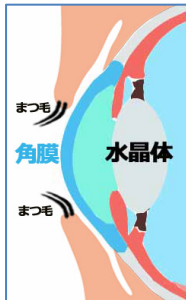
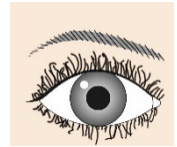
暗い所で眼を閉じているのに、眼の端(多くは耳側)の方に光が走るのを感じる症状です。

睫毛乱生(しょうもうらんせい)・睫毛の長生化(しょうもうのちょうせい)

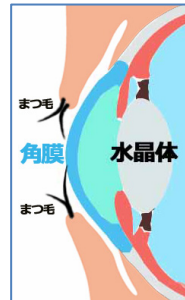
「睫毛」とは「まつ毛」のことです。

睫毛乱生とは、基本的に正しい位置に生えるまつ毛が、本来の向きに生えず、不揃いな状態のことを言います。睫毛の長生化は、まつ毛が異常に長くなる状態を言います。

まつ毛が正常に生えずカールすることで、角膜炎になることもあります(下図参照)。



<正常な状態>



<睫毛乱生と長生化>

眼瞼炎(がんけんえん)

「眼瞼」とはまぶたのことです。眼瞼炎はまぶたに生じる炎症を言います。

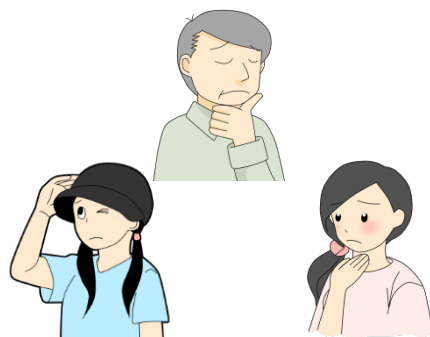
《原因と頻度》 今わかっていることをお伝えします

抗がん剤は細胞分裂が活発な細胞に作用します。抗がん剤による眼への影響については、原因がまだ十分には解明されていませんが、眼の組織で分裂が活発な細胞（例えば角膜細胞など）は影響を受けやすいと考えられています。また、涙の中に排出された抗がん剤が、眼の組織にダメージを与えるためではないかと推測されています。

また、攻撃する標的がピンポイントで決まっている分子標的型の抗がん剤で起こる視力障害は、その標的ががん細胞だけではなく、網膜細胞の中にも存在しているために影響を受けるのではないかと推測されています。

さらに、近年新たに登場した免疫治療薬は、自分自身の免疫の力を利用して、がん細胞を排除するように働く薬ですが、免疫機能が過剰に働く場合もあることが予想されています。免疫機能が過剰になることで、自己免疫疾患のように、正常細胞も攻撃を受けてしまうことがあると考えられます。攻撃を受けてしまう組織の中には、人の皮膚や髪、眼の色を決めるメラニン細胞があります。ぶどう膜（虹彩、毛様体、脈絡膜）はこのメラニン細胞が存在しているために、影響を受けると推測されています。

なお、正確な頻度については、実態が十分つかめておらず、頻度は不明です。



《眼の副作用を生じやすい抗がん剤について》 一覧表を示します

抗がん剤の副作用に関する記載をみると、ほとんどの薬において「結膜炎」や「角膜炎」などの症状があります。この中でお知らせする薬は、2017年11月までに症例報告があった薬と当院の現状の中から、治療に使われる頻度等を考慮して選択しました。その一覧を以下に示します。



■殺細胞性の抗がん剤

殺細胞性の抗がん剤とは・・・細胞が分裂して増える過程に作用する抗がん剤。細胞増殖の盛んな細胞を障害します。

一般名※	商品名※	眼に関する副作用	対象となるがんの種類
テガフル・ギメラシル・オテラシルカリウム	ティーエスワン* (TS-1)	流涙(涙道障害) 視力低下、眼痛、羞明(角膜炎、角膜潰瘍、角膜びらん)	胃がん、大腸がん、非小細胞肺癌、乳がん、頭頸部がん、すい臓がん、胆道がん
フルオロウラシル	5-FU フルオロウラシル(注)	流涙(涙道障害) 視力低下、眼痛、羞明(角膜炎、角膜潰瘍、角膜びらん)	胃がん、肝臓がん、すい臓がん、大腸がん、乳がん、子宮頸がん、子宮体がん、卵巣がん、など
シタラビン	キロサイド シタラビン スタラシド	眼が赤くなる、目ヤニがでる、など(結膜炎)	急性白血病、膀胱腫瘍、成人急性非リンパ性白血病、骨髄異形成症候群
タモキシフェン	ノルバデックス タモキシフェン	視力低下、変視症	乳がん

*他に多数の後発品があります

一般名※	商品名※	眼に関する副作用	対象となるがんの種類
トレミフェン	トレミフェン フェアストン	視覚障害	乳がん
パクリタキセル	タキソール パクリタキセル	視力低下、変視 症、小視症、流涙 (涙道障害)、など	非小細胞肺癌ん、 乳がん、卵巣がん、 子宮体がん、子宮 頸がん、胃がん、食 道がん、頭頸部が ん、精巣腫瘍、など
パクリタキセル (アルブミン懸濁 型)	アブラキサン	視力低下(角膜 炎、結膜炎、黄斑 浮腫)	乳がん、胃がん、非 小細胞肺癌ん、 すい臓がん
ドセタキセル	タキソテール ドセタキセル ワンタキソテ ール	視力低下、変視 症、小視症、流涙 (涙道障害)、など	非小細胞肺癌ん、 乳がん、卵巣がん、 子宮体がん、前立腺 がん、頭頸部がん、 食道がん、胃がん
シスプラチン	シスプラチン ランダ	視力低下、視野障 害(球後視神経 炎)	肺癌ん、消化器が ん、婦人科がん、泌 尿器系のがん、頭 頸部がん、など
テモゾロミド	テモダール テモゾロミド	霧視、眼瞼炎	悪性神経膠腫
カペシタビン	ゼローダ カペシタビン	結膜炎、角膜炎、 流涙増加、など	乳がん、胃がん、大 腸がん

※薬の一般名と商品名

「一般名」とは薬の有効成分を示す名前です。これに対して「商品名」とは製薬企業が医薬品を販売するためにつけた名前です。



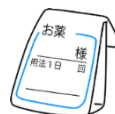■ 分子標的型の抗がん剤

分子標的型の抗がん剤とは・・・がん細胞に存在する特殊な物質をピンポイントで攻撃する抗がん剤。

一般名※	商品名※	眼に関する副作用	対象となるがんの種類
ゲフィチニブ	イレッサ ゲフィチニブ	睫毛の長生化、睫毛乱生	非小細胞肺癌
エルロチニブ	タルセバ	睫毛の長生化、睫毛乱生	非小細胞肺癌、すい臓がん
セツキシマブ	アービタックス	睫毛の長生化、睫毛乱生	大腸がん、頭頸部がん
クリゾチニブ	ザーコリ	視力低下 羞明	非小細胞肺癌
アフアチニブ	ジオトリフ	結膜炎、かすみ目、など	非小細胞肺癌
セリチニブ	ジカディア	視力障害、かすみ目、光視症、など	非小細胞肺癌
オシメルチニブ	タグリッソ	角膜障害	非小細胞肺癌
ダコミチニブ	ビジンプロ	結膜炎、かすみ目、眼乾燥、角膜炎、など	非小細胞肺癌
ロルラチニブ	ローブレナ	視覚障害	非小細胞肺癌
イキサゾミブ	ニンラーロ	かすみ目、視力低下(白内障)、など	多発性骨髄腫
カルフィルゾミブ	カイプロリス	かすみ目、視力低下(白内障)、など	多発性骨髄腫
エロツズマブ	エムプリシティ	かすみ目、視力低下(白内障)	多発性骨髄腫
イブルチニブ	イムブルピカ	かすみ目、眼乾燥、視力低下、など	慢性リンパ性白血病(小リンパ球性リンパ腫を含む)、マントル細胞リンパ腫

一般名※	商品名※	眼に関する副作用	対象となるがんの種類
ポナチニブ	アイクルシグ	眼乾燥、かすみ目、 眼痛、など	慢性骨髄性白血病 フィラデルフィア染 色体陽性急性リン パ性白血病
ギルテリチニブフ マル	ゾスパタ	羞明、眼乾燥、視力 低下、など	急性骨髄性白血病
ベムラフェニブ	ゼルボラフ	ぶどう膜炎、網膜静 脈閉塞、など	悪性黒色腫 (メラノーマ)
ダブラフェニブ	タフィンラー	ぶどう膜炎、網膜静 脈閉塞、網膜剥離、 など	悪性黒色腫(メラノ ーマ)、非小細胞肺 がん
トラメチニブ	メキニスト	ぶどう膜炎、網膜静 脈閉塞、網膜剥離、 など	悪性黒色腫(メラノ ーマ)、非小細胞肺 がん
エンコラフェニブ	ビラフトビ	網膜障害、ぶどう膜 炎、視力低下、かす み目、など	悪性黒色腫 (メラノーマ)
ビニメチニブ	メクトビ	網膜障害、ぶどう膜 炎、視力低下、かす み目、など	悪性黒色腫 (メラノーマ)
トラスツズマブ	ハーセプチン トラスツズマブ	流涙増加、結膜炎、 視力障害	乳がん、胃がん
トラスツズマブ エムタンシン	カドサイラ	視力障害、流涙増 加、結膜炎、眼乾燥	乳がん
パルボシクリブ	イブランス	流涙増加、霧視、眼 乾燥	乳がん
アベマシクリブ	ページニオ	流涙増加、眼乾燥	乳がん
フォロデシン	ムンデシン	眼精疲労、結膜炎、 など	末梢性 T 細胞リン パ腫

一般名※	商品名※	眼に関する副作用	対象となるがんの種類
オビヌツズマブ	ガザイバ	眼充血、結膜炎	ろ胞性リンパ腫
ブリナツモマブ	ビーリンサイト	眼痛、光視症、羞明、視力障害、など	B細胞性急性リンパ性白血病
エヌトレクチニブ	ロズリートレク	かすみ目、羞明	NTRK 融合遺伝子陽性の進行・再発の固形がん、ROS1 融合遺伝子陽性の切除不能な進行・再発の非小細胞肺癌



■ ホルモン療法薬

ホルモン療法薬とは・・・体内の特定のホルモンの影響を受けて増殖する性質のがんに対して使用する薬。

一般名※	商品名※	眼に関する副作用	対象となるがんの種類
エンザルタミド	イクスタンジ	流涙増加	前立腺がん

※薬の一般名と商品名

「一般名」とは薬の有効成分を示す名前です。これに対して「商品名」とは製薬企業が医薬品を販売するためにつけた名前です。



■免疫治療薬

免疫治療薬とは・・・自分の免疫細胞が、がん細胞を排除しようとする働きを助ける薬。

一般名※	商品名※	眼に関する副作用	対象となるがんの種類
ニボルマブ	オプジーボ	ぶどう膜炎	悪性黒色腫(メラノーマ)、非小細胞肺癌、腎細胞がん、頭頸部がん、胃がん、古典的ホジキンリンパ腫、悪性胸膜中皮腫
イピリムマブ	ヤーボイ	ぶどう膜炎、虹彩毛様体炎、など	悪性黒色腫(メラノーマ)、腎細胞がん
ペムブロリズマブ	キイトルーダ	ぶどう膜炎	悪性黒色腫(メラノーマ)、非小細胞肺癌、古典的ホジキンリンパ腫、尿路上皮がん、高頻度マイクロサテライト不安定性(MSI-High)を有する固形がん、腎細胞がん、頭頸部がん
アベルマブ	バベンチオ	眼痛、眼掻痒症、流涙増加、霧視、など	メルケル細胞がん、腎細胞がん
アテゾリズマブ	テセントリク	眼乾燥	非小細胞肺癌、小細胞肺癌、乳がん

※薬の一般名と商品名

「一般名」とは薬の有効成分を示す名前です。これに対して「商品名」とは製薬企業が医薬品を販売するためにつけた名前です。

《薬別の眼の症状と対処法》 薬ごとに解説します

抗がん剤治療中に起こる「眼の症状」の病態や対処法は、まだ十分知られていません。そこで、抗がん剤治療中に「眼の症状」がありましたら、がまんしないで、早めに担当医に相談して下さい。

テガフル・ギメラシル・オテラシルカリウム (ティーエスワン, TS-1) フルオロウラシル (5-FU)

■用いられるがんの種類

胃がん、大腸がん、非小細胞肺がん、乳がん、頭頸部がん、すい臓がん、胆道がん

■眼に関する副作用

流涙 (涙道障害)
視力低下、眼痛、羞明 (角膜炎、角膜潰瘍、角膜びらん)

■患者さんの訴え

涙がすごく出る、しょっちゅう目を拭いている
見えにくい、かすむ など

■病態

涙の中に抗がん剤が排出されることが原因と言われています。
「流涙」は涙の通り道である「涙道」が狭くなったり、塞がることにより発現します。障害を受ける所は、涙点、涙小管、涙嚢、鼻涙管で、特に涙小管は太さが 1mm なので、塞がりやすい所です。これら涙道が狭くなったり塞がってしまうと、涙が正常に鼻に抜けないため、涙が眼からたえずこぼれ落ちるという現象が起こります。

「視力低下」や「眼の痛み」、「羞明」は角膜の炎症やびらん、潰瘍などの角膜の障害により起こります。

※一時的な症状か持続するかなどの詳細なことは解明されていませんが、放置しておくとも視力低下など重篤になることもありますので、早めに医師に相談する事が大切です。

■ 発症までの期間

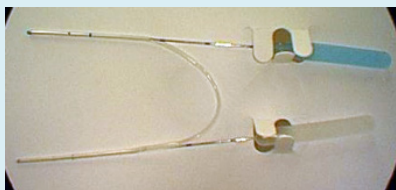
数週間から数カ月との報告があり、一概には言えません。かなり個人差があるようです。

■ 眼科領域での対処法

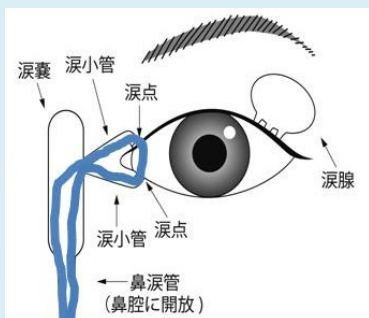
● 涙道障害

軽症の場合は、抗がん剤を洗い流す目的で、防腐剤無添加の点眼薬（ソフトサンティア、ロートソフトワン点眼薬など）を用います（1日6回、1回につき、2～3滴使用。**水道水は使用しないで下さい**）。

次に涙道通水処置をします。病状が進行していれば、涙道内視鏡を使って涙管チューブ（シリコン、ポリウレタン製）を挿入します。これは、抗がん剤治療終了後まで留置しておき、治療後は状態をみながら抜きます。

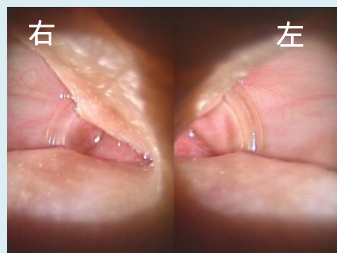


涙管チューブ

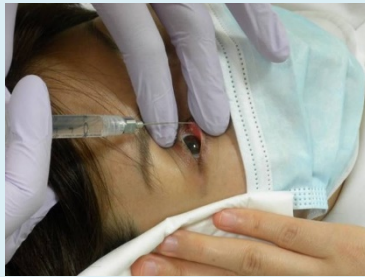

涙管チューブの挿入の実際
（模式図）

<挿入後>



挿入された涙管チューブ意図的に開眼した時の写真です。通常は、他人に気が付かれることもなく、日常生活にもほとんど支障はありません



点眼水検査(1分程度)

点眼麻酔の後、生理食塩水を涙点から流して、涙道の状態を診断します(外来で行います)

●角膜障害

現在、有効な点眼薬はありません。重症化した場合は、抗がん剤を休業するのが原則です。その際は担当医との相談になります。

《角膜と点眼薬》

抗がん剤の副作用で起こる角膜障害に対しては、ヒアルロン酸の点眼薬の使用は勧められません。ヒアルロン酸は、その粘稠性により、抗がん剤含有の涙液をうっ滞させ、さらに障害を悪化させる可能性があります。

また、防腐剤は角膜の傷を悪化させるので、涙道障害の予防の点眼薬には勧められません。ただし、点眼をしていれば、涙道障害を完全に予防できるわけではありませんので、点眼を使用していて何か異常があれば、早めに担当医に相談しましょう。



シタラビン(キロサイド、シタラビン、スタラシド)

■用いられるがんの種類

急性白血病、膀胱腫瘍、成人急性非リンパ性白血病、
骨髄異形成症候群

■眼に関する副作用

結膜炎(眼が赤くなる、目ヤニがでる、など)

■患者さんの訴え

眼が痛い、眼が赤い、など

■病態

血中から涙液中に移行したシタラビンにより起こるとされています。
結膜に炎症が起こると「結膜炎」が発症します(特に抗がん剤を大量に
使う治療で出現する傾向があります)。

■発症までの期間

不明

■眼科領域での対処法

ステロイドの点眼薬を用います。医療者から説明された点眼方法を
守って下さい。

タモキシフェン(ノルバデックス、タモキシフェン)

■用いられるがんの種類

乳がん

■眼に関する副作用

視力低下、変視症(ものが歪んで見える)、など

■患者さんの訴え

ものが歪んで見える、かすむ、など

■病態

網膜の血管の炎症などの血管障害と言われています。
「変視症」は網膜の黄斑部(網膜の中心部)に異常が生じると起こりま
す。

■ 発症までの期間

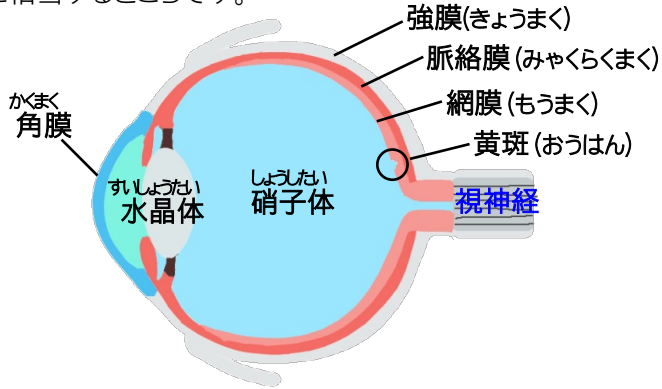
個人差があり、一概には言えません。

■ 眼科領域での対処法

有効な治療法は確立されていません。休薬の処置が取られることがありますが、抗がん剤の治療計画もありますので、担当医とよく相談して下さい。

◀◀ 網膜とは? ▶▶

網膜は眼の内側の壁を覆う薄い膜で、その働きはカメラで例えますと、フィルムに相当するところです。



パクリタキセル(タキソール、パクリタキセル)
ドセタキセル(タキソテール、ワンタキソテール、ドセタキセル)

■ 用いられるがんの種類

非小細胞肺癌、乳がん、卵巣がん、子宮体がん、胃がん、頭頸部がん
など(パクリタキセル)

非小細胞肺癌、乳がん、卵巣がん、子宮体がん、前立腺がん、胃がん、食道
がん、頭頸部がん(ドセタキセル)

■ 眼に関する副作用

視力低下、変視症、小視症

涙道障害、など

■ 患者さんの訴え

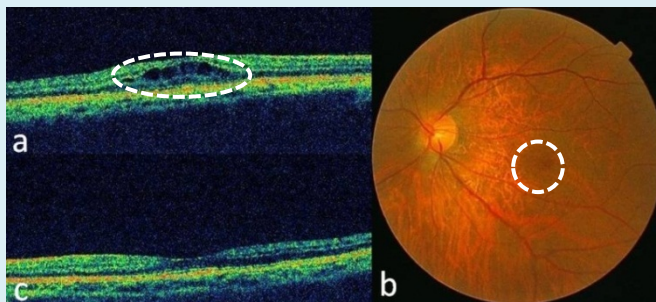
見えにくい、歪んで見える、かすむ

涙が止まらない

■ 病態

変視症、小視症は主に網膜に異常が生じると起こります。

<パクリタキセルによる黄斑^{*}浮腫> ^{*}網膜の中心部



a) 網膜内に水分が溜まっている状態。網膜光干渉波像

c) 投薬中止後、黄斑浮腫は改善

b) 眼底写真。○印が黄斑

涙道障害はテガフル・ギメラシル・オテラシルカリウム
(ティーエスワン)、フルオロウラシル(5-FU)のページ(19 ページ)をご参
照下さい。

■ 発症までの期間

不明

■ 眼科領域での対処法

涙道障害に関しては涙道通水処置や涙管チューブの留置処置を行います(19～20 ページ参照)。

視力低下や変視症などでは休薬の処置が取られることがありますが、抗がん剤の治療計画もありますので、担当医とよく相談して下さい。

《加齢性黄斑症、中心性網膜症とステロイド薬》

抗がん剤治療前に、加齢性黄斑症や中心性網膜症のある方は、担当医にお伝えください。抗がん剤以外でも、抗がん剤治療計画にあるステロイド(副腎皮質ホルモン)薬の使用で、眼の症状の病状が悪化することがあります。



パクリタキセル:アルブミン懸濁型(アブラキサン)

■用いられるがんの種類

乳がん、胃がん、非小細胞肺癌、すい臓がん

■眼に関する副作用

視力異常、眼痛、眼乾燥、流涙、角膜炎、結膜炎、黄斑浮腫

■患者さんの訴え

見えにくい、目が痛い、涙がとまらない、など

■病態

不明

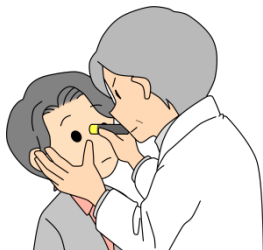■発症までの期間

不明

■眼科領域での対処法

角膜炎、黄斑浮腫などによる視力低下では休薬の処置が取られることがあります。抗がん剤の治療計画もありますので、担当医とよく相談して下さい。

涙道障害に関しては涙道通水処置や涙管チューブの留置処置を行います(19～20 ページ参照)。



シスプラチン(シスプラチン、ランダ)

■用いられるがんの種類

肺がん、悪性胸膜中皮腫 胃がん、食道がん、頭頸部がん、卵巣がん、子宮頸がん、睾丸腫瘍、膀胱がん、腎盂・尿管腫瘍、前立腺がん、骨肉腫、神経芽細胞腫、胚細胞腫瘍(精巣腫瘍、卵巣腫瘍、性腺外腫瘍)など

■眼に関する副作用

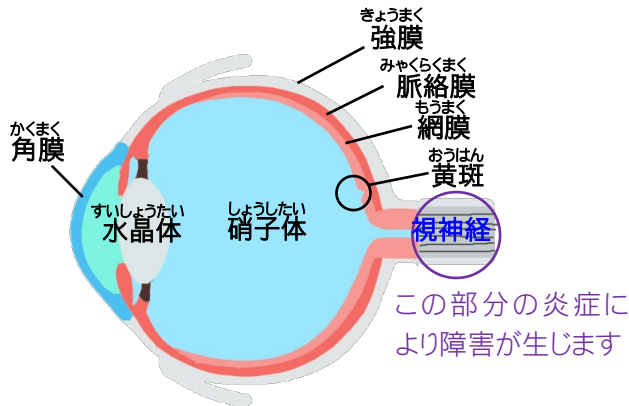
球後視神経炎(きゅうごしんけいえん)：視力低下や視野障害などを起こします。

■患者さんの訴え

見えにくい、かすむ、中心がぼやける、など

■病態

眼球より後方の視神経に炎症が生じることにより起こります。



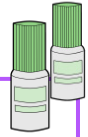
■発症までの期間

不明

■眼科領域での対処法

休薬の処置が取られることがありますが、抗がん剤の治療計画もありますので、担当医とよく相談して下さい。

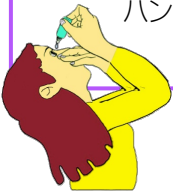《点眼薬の上手なさし方》



医療者から説明された点眼方法（時間、量、両眼か片眼か、など）を守って下さい。

点眼薬の容器の先端を顔の皮膚やまつ毛につけないように注意しましょう。

- ①手を石鹸と流水で丁寧に洗います。
- ②上を向いて、下まぶたを引きます。
- ③引いた下まぶたに、指示されている量をさします（多くの場合は1滴です）。
- ④点眼後はまばたきをしないで、まぶたを閉じ、1分間ほど目頭を軽く押さえます。
- ⑤あふれた液は「目の周り専用清浄綿」か、布繊維がでない清潔なハンカチ（ガーゼなどは避けましょう）でやさしく拭きとります。



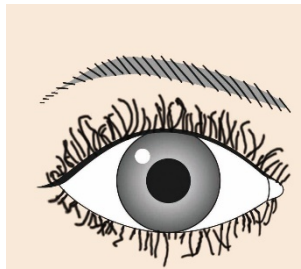
ゲフィチニブ (イレッサ、ゲフィチニブ)
エルロチニブ (タルセバ)
セツキシマブ (アービタックス)

■ 用いられるがんの種類

非小細胞肺癌 (ゲフィチニブ、タルセバ)
すい臓がん (エルロチニブ)
大腸がん、頭頸部がん (セツキシマブ)

■ 眼に関する副作用

まつ毛が長くなったり (長生化)、本来の向きに生えず、不揃いな状態になったり (睫毛乱生)、カールしてしまいます。このことにより、まつ毛が眼の表面 (角膜) を刺激し、異物感や痛み、炎症などをひきおこします。



<睫毛乱生 (しょうもうらんせい) : イメージ>

■ 患者さんの訴え

痛い、ゴロゴロする、など

■ 病態


不明

■ 発症までの期間

不明

■ 眼科領域での対処法

まつ毛が均一に長くなる場合は、まつ毛の定期的なカットを行います。
まつ毛がカールした場合は定期的に抜去します。
なお、まつ毛がなくなると目にゴミやホコリが入りやすくなります。そのような時は、メガネやサングラスをかけると良いでしょう。



クリゾチニブ (ザーコリ)

■ 用いられるがんの種類

非小細胞肺癌

■ 眼に関する副作用

視力低下、羞明 (異常にまぶしく感じる)

■ 患者さんの訴え

ものが二重に見える、かすむ、一部が欠けて見える、目がチカチカする

■ 病態

不明

■ 発症までの期間

不明

■ 眼科領域での対処法

経過観察をしていきます。

アフアチニブ (ジオトリフ)

■ 用いられるがんの種類

非小細胞肺癌

■ 眼に関する副作用

結膜炎、かすみ目、など

■ 患者さんの訴え

眼が痛い、眼が赤い、眼がかすむ、など

■ 病態

不明

■ 発症までの期間

2～3週間頃から発症しますが、個人差があります。

■ 眼科領域での対処法

抗がん剤の減量や休薬の処置が取られることがあります。抗がん剤の治療計画もありますので、担当医とよく相談して下さい。

ベムラフェニブ(ゼルボラフ)

■用いられるがんの種類

悪性黒色腫(メラノーマ)

■眼に関する副作用

ぶどう膜炎、網膜静脈閉塞、など

(かすみ目、飛蚊症、羞明、眼の痛み、視力低下、視野障害、など)

■患者さんの訴え

眼がかすむ、眼が痛い、眼がチカチカする、急激に見えにくくなった、
ものが歪んで見える、など

■病態

不明

■発症までの期間

2～3カ月頃から発症しますが、個人差があります。

■眼科領域での対処法

抗がん剤の減量や休薬の処置が取られることがあります。抗がん剤の
治療計画もありますので、担当医とよく相談して下さい。

ダブラフェニブ(タフィンラー)

■用いられるがんの種類

悪性黒色腫(メラノーマ)、非小細胞肺癌

■眼に関する副作用

ぶどう膜炎、網膜静脈閉塞、網膜剥離、など

(かすみ目、飛蚊症、羞明、眼の痛み、視力低下、視野障害、など)

■患者さんの訴え

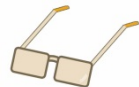眼がかすむ、眼が痛い、まぶしい、急激に見えにくくなった、など

■病態

不明

■発症までの期間

不明



■眼科領域での対処法

抗がん剤の減量や休薬の処置が取られることがあります。抗がん剤の治療計画もありますので、担当医とよく相談して下さい。

トラメチニブ (メキニスト)

■用いられるがんの種類

悪性黒色腫 (メラノーマ)、非小細胞肺癌

■眼に関する副作用

ぶどう膜炎、網膜静脈閉塞、網膜剥離、など
(かすみ目、飛蚊症、羞明、眼の痛み、視力低下、視野障害、など)

■患者さんの訴え

眼がかすむ、眼が痛い、まぶしい、急激に見えにくくなった、など

■病態


不明

■発症までの期間

不明

■眼科領域での対処法

抗がん剤の減量や休薬の処置が取られることがあります。抗がん剤の治療計画もありますので、担当医とよく相談して下さい。



ニボルマブ (オプジーボ)

■ 用いられるがんの種類

悪性黒色腫(メラノーマ)、非小細胞肺癌、腎細胞がん、頭頸部がん
胃がん、古典的ホジキンリンパ腫、悪性胸膜中皮腫

■ 眼に関する副作用

ぶどう膜炎(かすみ目、飛蚊症、羞明)

■ 患者さんの訴え

眼がかすむ、まぶしい、虫が飛んでいるように見える、など

■ 病態

不明

■ 発症までの期間

不明

■ 眼科領域での対処法

抗がん剤の減量や休薬の処置が取られることがあります。抗がん剤の
治療計画もありますので、担当医とよく相談して下さい。

イピリムマブ (ヤーボイ)

■ 用いられるがんの種類

悪性黒色腫(メラノーマ)、腎細胞肺癌

■ 眼に関する副作用

ぶどう膜炎、虹彩毛様体炎、など
(眼の痛み、かすみ目、視力低下、羞明、飛蚊症、など)

■ 患者さんの訴え

眼がかすむ、眼が痛い、まぶしい、虫が飛んでいるように見える、など

■ 病態

不明

■ 発症までの期間

不明

■眼科領域での対処法

抗がん剤の減量や休薬の処置が取られることがあります。抗がん剤の治療計画もありますので、担当医とよく相談して下さい。

ペムプロリズマブ(キイトルーダ)

■用いられるがんの種類

悪性黒色腫(メラノーマ)、非小細胞肺癌、古典的ホジキンリンパ腫、尿路上皮がん、高頻度マイクロサテライト不安定性(MSI-High)を有する固形がん、腎細胞がん、頭頸部がん

■眼に関する副作用

ぶどう膜炎(かすみ目、飛蚊症、羞明)

■患者さんの訴え

眼がかすむ、まぶしい、虫が飛んでいるように見える、など

■病態

不明

■発症までの期間

不明

■眼科領域での対処法

抗がん剤の減量や休薬の処置が取られることがあります。抗がん剤の治療計画もありますので、担当医とよく相談して下さい。



《抗がん剤治療や副作用対策に関する冊子のご案内》

静岡がんセンターでは、抗がん剤治療の概要がわかる冊子の他、抗がん剤治療中に起こる「脱毛」、「末梢神経障害」、「口腔粘膜炎・口腔乾燥」、「骨髄抑制と感染症対策」、「皮膚障害」、「食事」に関する冊子を作成しています。それぞれのトラブルへの対処法、ケア方法などについてわかりやすく説明しています。これらの冊子は静岡がんセンターのホームページからダウンロードすることができます。

URL : <http://www.scchr.jp/>



がん薬物療法の概要 (血液のがんを除く)



抗がん剤治療と脱毛



抗がん剤治療と皮膚障害




抗がん剤治療と末梢神経障害



抗がん剤治療における骨髄抑制と感染症対策



抗がん剤治療と口腔粘膜炎・口腔乾燥



がんよろず相談 Q&A 第3集

※「がんよろず相談 Q&A 第3集」は A4サイズ、その他の冊子は A5サイズです。

《処方別がん薬物療法説明書【患者さん向け】のご案内》

静岡がんセンターでは、「情報処方」を「患者さんやご家族が知りたいこと、知っておかなければならない情報を的確に提供すること」と定義し、情報提供に努めています。がん薬物療法において、使用する薬剤の組み合わせやがんの種類別に、「処方別がん薬物療法説明書」を作成しました。これは、医療者(医師、看護師、薬剤師ら)が説明する内容を1冊にまとめたものです。この説明書には、治療法(目的、効果、スケジュール)、注意事項(治療前、治療中)、副作用の対処と工夫(病院への連絡の目安、予防を含めた具体的対処法)など、治療を受ける患者さんやご家族にぜひ知っておいてほしい内容を記載しています。

この説明書を多くの方にご活用いただけるよう、静岡がんセンターのホームページで公開します。以下の URL、または QR コードからアクセスできます。

【URL】<https://www.scchr.jp/information-prescription.html>

【QR コード】



また、静岡がんセンターホームページ内の「理想のがん医療を目指して」にある「処方別がん薬物療法説明書【患者さん向け】」からも同様にご覧いただけます。

現在(2020年4月)、消化器内科・外科、呼吸器内科・外科、皮膚科、泌尿器科のがん薬物療法の説明書があり、今後、他の診療科にも拡大していく予定です。この説明書をご自身の生活を調整したり、医療者に相談したりするのに活用してください。

ただし、説明書は一般的な内容となっているため、患者さんの状態を一番把握している担当医の指示を優先してください。



<参考資料>

- 1) 柏木広哉:抗腫瘍薬による眼障害－近年の報告を中心に.眼薬理.2017;31(1)12-19.
- 2) Tabuse H, Kashiwagi H, Yasui H, *et al* Excessive watering eyes in gastric cancer patients receiving S-1 chemotherapy. *Gastric Cancer*. 2016;19(3):894-901.
- 3) 大中誠之:黄斑浮腫.大路正人,高橋寛二,他(編):これだけは知っておきたいポイント加齢黄斑変性.医薬ジャーナル社.2016;92-94.
- 4) 柏木広哉:抗がん剤S-1による涙道閉塞・狭窄.あたらしい眼科.2013;30(7):915-921.
- 5) 安井博史(監):目の副作用対策 9 抗がん薬治療を継続するための「目に現れる副作用」の対処法.がんサポート.2013;126:56-58.
- 6) 柏木広哉:外来化学療法における副作用対策 (6) 眼障害.コンセンサス癌治療.2012;11(4):224-226.
- 7) 柏木広哉:抗がん剤による眼障害－眼部副作用－. 癌と化学療法. 2010;37(9):1639-1644.
- 8) 澤田武志,佐々木栄作:眼障害.岡元るみ子,佐々木常雄(編):がん化学療法副作用対策ハンドブック.羊土社.2010;115-117.
- 9) Chikama T, Takahashi N, Wakuta M, *et al* Noninvasive deirect detection of ocular mucosistis by in vivo confocal microscopy in patients treated with S-1. *Mol Vis* 15:2896-2904,2009.
- 10) 高橋典久,近間泰一郎,西田輝夫:抗癌剤(TS-1)による角膜上皮障害.臨床眼科.2009;63(2):176-178.
- 11) 塩田圭子,田邊和子,他:経口抗癌薬 TS-1 投与後に発症した高度涙小管閉塞症の治療成績.臨床眼科.2009;63(9):1499-1502.
- 12) 立花敦子,稲田紀子,他:抗悪性腫瘍薬 TS-1 による角膜上皮障害の検討.眼科.2009;51(6):791-797.
- 13) 坂本英久,坂本真季,他:抗癌剤 TS-1 内服による角膜障害の 1 例.臨床眼科.2008;62(3):393-398.
- 14) 細谷友雅,外園千恵,他:抗癌薬 TS-1 の全身投与が原因と考えられた角膜上皮障害.臨床眼科.2007;61(6):969-973.

- 15) 上野脩幸, 渡辺牧夫, 他: タモキシフェン角膜症-細隙灯顕微鏡および電子顕微鏡所見-. 眼科. 2008;50(7):951-957.
- 16) 岡本敬子, 賀島誠, 他: タモキシフェン網膜症の 1 例. 臨床眼科. 2004;58(6):987-990.
- 17) 柏野緑, 加茂雅朗, 他: 乳癌アジュバント療法中に発症したタモキシフェン網膜症の 1 例. 臨床眼科. 2006;60(9):1657-1660.
- 18) 西村真一郎: 白血病治療による合併症と対策 ara-C. 小児内科. 2005;37(9):1199-1203.
- 19) 加藤秀紀, 尾本聡, 他: ドセタキセルによって涙道閉塞をきたした3例. 臨床眼科. 2004;58(8):1463-1466.
- 20) 伊藤正, 奥田政俊: 抗癌剤パクリタキセル使用中に嚢胞様の黄斑症を呈した 1 例. 日本眼科学会雑誌. 2010;114(1):23-27.
- 21) 山口建(研究代表者): 厚生労働科学研究費補助金「がん体験者の悩みや負担等に関する実態調査報告書 概要版」. 2004.
- 22) 吉田清一(監), 栗原稔, 佐々木常雄(編): がん化学療法の有害反应对策ハンドブック. 先端医学社. 2004;245.
- 23) 大江裕一郎(監): ザーコリカプセルを服用される方へ. ファイザー株式会社. 2012.
- 24) ファイザー株式会社: ザーコリカプセル 適正使用ガイド. 2012.
- 25) 小野薬品工業株式会社: オブジーボ点滴静注 適正使用ガイド. 2014
- 26) プリストル・マイヤーズ株式会社: ヤーボイ点滴静注液 適正使用ガイド. 2015.
- 27) 日本ベーリンガーインゲルハイム株式会社: ジオトリフ錠 適正使用ガイド. 2014.
- 28) ノバルティスファーマ株式会社: メキニスト錠 適正使用ガイド. 2016.
- 29) ノバルティスファーマ株式会社: タフィンラーカプセル 適正使用ガイド. 2016.
- 30) 中外製薬株式会社: ゼルボラフ錠 適正使用ガイド. 2015.
- 31) 柳靖雄(監): アブラキサンによる眼の副作用(黄斑浮腫)の早期発見と重篤化防止のために. 大鵬薬品協業株式会社. 2013.
- 32) 大中誠之: 黄斑浮腫. 大路正人, 高橋寛二, 他(編): これだけは知っておきたいポイント加齢黄斑変性. 医薬ジャーナル社. 2016;92-94.

抗がん剤治療と眼の症状

2011年 8月 第1版発行
2012年 2月 第2版発行
2013年 4月 第3版発行
2014年 12月 第4版発行
2015年 10月 第5版発行
2016年 9月 第6版発行
2017年 12月 第7版発行
2019年 2月 第8版発行

2020年 4月 第9版発行

発行： 静岡県立静岡がんセンター
監修： 静岡県立静岡がんセンター総長 山口 建
作成： 静岡県立静岡がんセンター
眼科部長 柏木広哉
副院長兼消化器内科部長 安井博史
薬剤部長 篠 道弘
患者家族支援センター外来患者支援室長/
がん看護専門看護師 本山清美
疾病管理センター看護師長 廣瀬弥生
イラスト 阿多詩子

< パンフレットに関する問い合わせ先 >
静岡県立静岡がんセンター 疾病管理センター
〒411-8777 静岡県駿東郡長泉町下長窪1007
TEL 055-989-5222(代表)

